

JURNAL KEDOKTERAN DAN KESEHATAN

Efek Asam Alfa Lipoat terhadap Kolagen Matriks Ekstraseluler Pankreas Tikus Diabetes Melitus Tipe 2

¹Ismawati, ²Ilhami Romus, ³Dhea Ayu Kartini Surya Putri

¹KJF Biokimia, Fakultas Kedokteran Universitas Riau, Pekanbaru, Indonesia

²KJF Patologi Anatomi, Fakultas Kedokteran Universitas Riau, Pekanbaru, Indonesia

³Fakultas Kedokteran Universitas Riau, Pekanbaru, Indonesia

^{1,2,3}Jl. Diponegoro No.1, Pekanbaru, Riau 28133

Email : ismawati75@yahoo.com, ilhamiromus@yahoo.co.id, dheaayukartini21@gmail.com

ABSTRAK

Kelainan pulau Langerhans (*isletopathy*) merupakan salah satu komplikasi DM tipe 2. Penelitian mengenai efek asam alfa lipoat (ALA) terhadap matriks ekstraseluler pankreas (ECM) pada DM tipe 2 masih terbatas. Penelitian ini bertujuan untuk mengetahui efek ALA terhadap ketebalan kolagen ECM sel β pankreas pada tikus diabetes melitus tipe 2. Penelitian eksperimental dengan *design post test only control group design* ini menggunakan 15 ekor tikus *Rattus norvegicus* galur Wistar jantan yang dibagi menjadi tiga kelompok, yaitu kelompok kontrol, kelompok diabetes melitus tipe 2, dan kelompok diabetes melitus tipe 2 yang diberi ALA. Induksi diabetes melitus tipe 2 dilakukan dengan pemberian streptozotocin (50 mg/kgBB) diikuti nikotinamid (110 mg/kgBB) intraperitoneal. Dosis ALA yang digunakan 60 mg/kgBB/hari diberikan selama 3 minggu. Ketebalan kolagen matriks ekstraseluler sel β pankreas dinilai dengan pewarnaan *Verhoeff's van Gieson (VvG)* dengan sistem skoring. Hasil penelitian menunjukkan ketebalan kolagen matriks ekstraseluler pulau *Langerhans* pankreas tetap normal pada semua kelompok penelitian. Pemberian ALA 60 mg/kgbb selama 3 minggu pada tikus DM tipe 2 tidak memiliki efek terhadap ketebalan kolagen ECM pankreas. Dengan demikian perlu dilakukan penelitian lanjutan mengenai efek ALA terhadap kolagen matriks ekstra seluler pankreas DM tipe 2 tahap lanjut.

Kata kunci: Diabetes melitus tipe 2, ketebalan kolagen ECM; sel β pancreas, *Verhoeff's van Gieson*

ABSTRACT

Islet of Langerhans abnormality (*isletopathy*) is one of the complications of type 2 diabetes. The effects of alpha-lipoic acid (ALA) on the pancreatic extracellular matrix (ECM) in type 2 diabetic are still understudy. This experimental study aimed to analyze the effects of ALA on the collagen of pancreatic β cell ECM in type 2 diabetic rats. We used 15 male *Rattus norvegicus* Wistar strains which were divided into three groups, namely the control group, type 2 diabetic group, and type 2 diabetic+ALA group. Induction of type 2 diabetic was performed by streptozotocin (50 mg/kg bodyweight) followed by nicotinamide (110 mg/kg bodyweight). Alpha lipoic acid was given orally at a dose of 60 mg/kg bodyweight for 3 weeks. Collagen thickness of the pancreatic β cell ECM was assessed by *Verhoeff's van Gieson (VvG)* staining with a scoring system. This study showed an increase in the thickness of collagen in the ECM in the pancreas in type 2 diabetic group and the administration of ALA could reduce the thickness but it was not statistically significant. Thus it is necessary to conduct further research on the effects of ALA on ECM in the advance stage of type 2 diabetic.

Keywords: Collagen thickness ECM; β cell pancreas; *Verhoeff's van Gieson*; type 2 diabetic

Pendahuluan

Diabetes melitus (DM) merupakan penyakit kronis akibat kurangnya produksi insulin oleh pankreas atau tidak efektifnya kerja insulin yang telah dihasilkan oleh pankreas, sehingga kadar glukosa dalam darah menjadi meningkat dan menimbulkan berbagai kerusakan pada tubuh.¹ Menurut WHO terdapat sekitar 425 juta orang penderita DM di dunia, dan mungkin akan meningkat menjadi 629 juta pada tahun 2045.² Berdasarkan pemeriksaan gula darah, prevalensi diabetes melitus di Indonesia naik dari 6,9 % pada tahun 2013 menjadi 8,5 % pada 2018.³

Diabetes melitus berpotensi menjadi penyakit kronik dan dapat menimbulkan berbagai komplikasi apabila tidak dikontrol, sehingga perlu dilakukan terapi yang tepat untuk mencegah agar tidak terjadi berbagai komplikasi.⁴ Kadar glukosa yang tinggi pada diabetes melitus perlu diatasi dengan pemberian terapi antioksidan untuk mencegah peningkatan stres oksidatif.⁵ Asam alfa lipoat (ALA) merupakan salah satu antioksidan yang telah banyak diteliti efeknya terhadap diabetes melitus.⁶ Penggunaan ALA dalam pencegahan dan tatalaksana komplikasi diabetes karena ALA memiliki efek antioksidan yang berguna dalam memperlambat perkembangan komplikasi kerusakan sel β pankreas.^{7,8}

Diabetes melitus tipe 1 merupakan penyakit autoimun yaitu gangguan fungsi dari limfosit T sehingga terjadi destruksi sel β oleh limfosit T.⁹ Diabetes melitus tipe 2 terjadi akibat disfungsi sel β serta resistensi insulin pada

reseptornya.⁴ Salah satu penunjang untuk kelangsungan hidup dan fungsi dari sel β yang baik adalah matriks ekstraseluler.¹⁰ Komponen utama matriks ekstraseluler adalah kolagen, proteoglikan yang terdiri dari protein inti yang mengikat rantai glikosaminoglikan (GAG), elastin, fibronektin, laminin, beberapa glikoprotein lainnya, dan reseptor mereka yaitu integrin. Kolagen merupakan protein utama pada matriks ekstraseluler yang ditemukan dalam semua hewan multiseluler.¹¹ Kolagen IV dan V terdapat dalam sitoplasma sel endokrin serta dalam ruang ekstraseluler pembuluh darah eksokrin dan saluran duktus di pankreas.¹²

Penelitian yang dilakukan oleh Bogdani *et al* memperlihatkan adanya keterlibatan komponen matriks ekstraseluler dalam infiltrasi sel imun pulau pankreas pada patogenesis diabetes melitus tipe 1.¹³ Hasil penelitiannya menunjukkan adanya *remodeling* matriks ekstraseluler di pulau pankreas dan jaringan limfoid pada diabetes melitus tipe 1.¹³ Perubahan dalam kompleks struktural komponen matriks ekstraseluler berkontribusi terhadap inflamasi sel β pankreas yang berkaitan dengan terjadinya infiltrasi sel imun ke pulau pankreas dan kerusakan sel β .¹⁴ Meskipun mekanisme pemicu serangan sel imun pada sel β pankreas masih belum diketahui, tetapi diyakini bahwa matriks ekstraseluler memainkan peran penting dalam kejadian imun pada patogenesis diabetes melitus tipe 1.¹³

Penelitian terbaru yang dilakukan oleh Burke *et al* menunjukkan bahwa insulinitis yang

merupakan infiltrasi sel imun ke dalam pankreas yang terkait dengan kerusakan sel β pankreas dan onset diabetes melitus.¹⁵ Sitokin proinflamasi pada insulinitis berhubungan erat dengan DM tipe 1 maupun tipe 2.¹⁵ Hal ini menunjukkan bahwa matriks ekstraseluler tidak hanya berperan pada DM tipe 1, melainkan juga berperan dalam DM tipe 2.¹⁰

Penelitian mengenai efek antioksidan asam alfa lipoat terhadap diabetes telah banyak dilakukan. Salah satunya penelitian yang dilakukan oleh Ismawati *et al* melaporkan bahwa ALA dapat mencegah terjadinya aterosklerosis pada aorta abdominal tikus DM tipe 2.¹⁶ Selain itu, Budin *et al* melaporkan bahwa asam alfa lipoat mampu melindungi kerusakan sel islet pankreas dari kerusakan yang disebabkan oleh streptozotocin yang telah diinduksi pada tikus diabetes.¹⁷

Penelitian-penelitian tersebut hanya meneliti efek asam alfa lipoat terhadap komplikasi diabetes melitus, belum ada penelitian yang menjelaskan bagaimana efek asam alfa lipoat terhadap ketebalan kolagen matriks ekstraseluler sel β pankreas pada diabetes melitus tipe 2. Dengan demikian, pengaruh asam alfa lipoat terhadap kolagen matriks ekstraseluler sel β pankreas perlu diteliti lebih lanjut. Berdasarkan penjelasan tersebut, peneliti ingin mengetahui lebih lanjut bagaimana efek dari asam alfa lipoat terhadap ketebalan kolagen matriks ekstraseluler sel β pankreas pada tikus diabetes melitus tipe 2.

Metode Penelitian

Penelitian ini adalah penelitian eksperimental dengan *design post test only control group design*. Variabel bebas adalah asam alfa lipoat, variabel terikatnya adalah kolagen matriks ekstraseluler. Penelitian dilaksanakan di Laboratorium Biokimia dan Patologi Anatomi Fakultas Kedokteran Universitas Riau serta Departemen Patologi Anatomi FKMK UGM. Hewan coba yang digunakan adalah *Rattus norvegicus* galur Wistar jantan dengan usia 2-3 bulan dan berat badan berkisar 200-250 g. Tikus yang berjumlah 15 ekor dibagi menjadi 3 kelompok, yaitu kelompok kontrol, kelompok tikus DM tipe 2, dan kelompok tikus DM tipe 2 yang diberi ALA.

Induksi DM tipe 2 menggunakan streptozotocin (STZ) intraperitoneal (50 mg/kg), diikuti 15 menit kemudian injeksi nikotinamid (110 mg/kg) intraperitoneal. Sebelum induksi tikus dipuasakan selama 12 jam. Diagnosis DM tipe 2 ditegakkan jika pada hari ke-3 setelah induksi tikus memiliki kadar glukosa darah > 250 mg/dL.¹⁸ Asam alfa lipoat diberikan dengan dosis 60 mg/kgBB /hari setiap hari selama 3 minggu pada tikus DM dengan sonde lambung.¹⁹

Terminasi dilakukan setelah tikus dianestesi terlebih dahulu menggunakan eter. Organ selanjutnya dimasukkan kedalam bufer formalin 10%. Organ pankreas diambil dan selanjutnya dibawa ke Laboratorium Patologi Anatomi untuk dibuat preparat. Pewarnaan yang digunakan adalah *van gieson*. Sediaan yang telah

dibuat dinilai ketebalan kolagen matriks ekstraseluler sel β pancreas. Penilaian dilakukan dengan menggunakan mikroskop cahaya pembesaran 400x pada setiap pulau langerhans dengan sistem skoring sebagai berikut modifikasi Imaoka *et al.*:²⁰ 0: tidak ada kolagen terwarnai; 1: penebalan kolagen secara fokal di sekeliling islet; 2: penebalan kolagen membentuk sekat dalam islet; 3: penebalan kolagen dalam islet jelas dan memadat.

Penilaian dilakukan oleh ahli patologi anatomi. Setiap slide mikroskopik skornya dijumlahkan dan dihitung rata-ratanya. Uji Kruskal Wallis digunakan untuk menganalisis perbedaan antar kelompok perlakuan.

Hasil

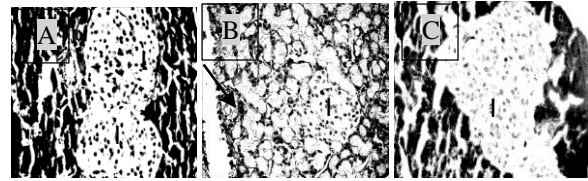
Hasil penelitian menunjukkan bahwa ketebalan kolagen matriks ekstraseluler sel β pankreas paling tinggi pada kelompok DM, tetapi uji statistik menunjukkan bahwa perbedaan tersebut tidak bermakna (tabel 1).

Tabel 1. Rerata skor ketebalan kolagen matriks ekstraseluler sel β pankreas

Sampel	Rata-rata		
	Kontrol	DM	DM + ALA
1	0	0.2	0
2	0	0	0,2
3	0	0,2	0
4	0	0,2	0
5	0	0	0
Rata-rata \pm SE	0	0,12 \pm 0,05	0,04 \pm 0,04

Gambaran ketebalan kolagen matriks ekstraseluler sel β pankreas pada tikus kelompok kontrol, kelompok DM, kelompok DM + ALA dapat dilihat pada gambar 1. Pankreas tikus pada

kelompok DM sebagian besar isletnya mengalami atrofi dan sebagian kecil (60%) mengalami atrofi disertai penebalan kolagen sekeliling isletnya (skor 1). Tetapi penebalan ini belum terjadi pada semua islet pada pankreas hewan coba tersebut, hanya sebagian kecil. Islet pada tikus kelompok DM+ALA hanya sebagian kecil yang mengalami atrofi tetapi ada 1 hewan coba yang mengalami atrofi disertai penebalan kolagen sekelilingnya.



Gambar 1. Gambaran ketebalan kolagen matriks ekstraseluler sel β pankreas dengan pewarnaan *van gieson* disetiap kelompok perlakuan. (A) kelompok kontrol, (B) Kelompok DM dan (C) Kelompok DM+ALA. Pada gambar A dan B terlihat islet (I) yang normal, sedangkan pada B terlihat islet yang atrofi dan dikelilingi kolagen (↗) (Pembesaran 400x).

Pembahasan

Pada penelitian ini induksi DM tipe 2 dilakukan dengan menggunakan STZ dan nikotinamid. Streptozotocin memiliki efek toksik terhadap terhadap sel β pankreas yang mengakibatkan terjadinya hiperglikemia, sedangkan nikotinamid digunakan untuk mengurangi kerusakan pada sel β pankreas. Pemberian STZ dosis tunggal diikuti oleh nikotinamid ini cocok untuk induksi tikus DM tipe 2.¹⁸

Komponen matriks ekstraseluler berperan pada inflamasi sel β pankreas yaitu pada infiltrasi sel imun.¹³ Insulitis yang merupakan infiltrasi sel imun ke dalam pankreas yang terkait dengan kerusakan sel β pada awalnya diketahui

terjadi pada diabetes melitus tipe 1 tetapi penelitian-penelitian selanjutnya memperlihatkan terjadinya insulinitis pada diabetes melitus tipe 2.¹⁴ Telah diketahui bahwa pada fibrosis sel β pankreas yang terjadi pada tahap akhir diabetes melitus berkaitan dengan pengendapan kolagen sebagai respon terhadap injuri.¹⁰

Penelitian mengenai matriks ekstraseluler pankreas pada DM tipe 2 masih sangat kurang. Sebagian besar penelitian matriks ekstraseluler dilakukan pada DM tipe 1 dan pada jaringan lain seperti jantung.²¹ Pada penelitian ini sudah didapatkan perubahan pada matriks ekstraseluler kelompok DM tetapi perbedaan tersebut tidak bermakna sehingga dapat diartikan bahwa ketebalan kolagen matriks ekstraseluler sel β pankreas dalam batas normal. Hasil ini sejalan dengan penelitian Ambarwati pada tikus diabetes melitus tipe 1 yang diinduksi streptozotosin yaitu kolagen matriks ekstraseluler sel β pankreas tidak mengalami penebalan dan masih dalam batas normal.²² Hasil penelitian ini berbeda dengan penelitian Delarche *et al* (2006) pada tikus Goto-Kakizaki (GK) memperlihatkan penebalan kolagen pada peri dan intra islet setelah tikus berusia 8 minggu.²³ Perbedaan ini kemungkinan karena DM tipe 2 yang terjadi pada penelitian ini belum berada pada tahap lanjut, meskipun pada pankreas hewan coba penelitian ini telah terjadi insulinitis. Berdasarkan penelitian yang dilakukan oleh Sonia menunjukkan bahwa pada hewan coba ini terjadi insulinitis derajat ringan hingga sedang.²⁴ Kemungkinan lain adalah perbedaan model hewan coba yang digunakan. Penelitian Rustanti

et al menunjukkan peningkatan ekspresi matriks ekstraseluler berupa fibronectin pada glomerulus tikus yang diinduksi streptozotosin.²⁵ Hal ini menunjukkan adanya peran matriks ekstraseluler pada diabetes melitus.

Pada penelitian ini dinilai efek ALA terhadap ketebalan kolagen ECM pankreas dengan pengecatan Van Gieson. Pada penelitian ini meskipun tidak terdapat perbedaan yang bermakna, tetapi pemberian ALA dapat menurunkan ketebalan kolagen ECM sel β pankreas dibandingkan kelompok DM. Belum ada penelitian mengenai efek ALA terhadap ketebalan kolagen ECM pankreas pada DM. Penelitian Budin *et al* menilai efek ALA terhadap fibrosis sel islet pankreas menunjukkan bahwa ALA mampu melindungi kerusakan yang disebabkan oleh streptozotosin yang telah diinduksi pada tikus diabetes.¹⁷ Penelitian lain menilai efek ALA terhadap fibrosis jantung pada tikus diabetes menunjukkan adanya penurunan ekspresi transforming growth factor β dan aktin sel otot polos pada ventrikel kiri yang berkaitan dengan penurunan pembentukan kolagen.²⁶

Penelitian yang dilakukan oleh Kandeil MA *et al* menunjukkan adanya penurunan glukosa serum dan peningkatan kadar insulin serum pada kelompok tikus diabetes melitus setelah pemberian asam alfa lipoat 100mg/kgBB selama 4 minggu melalui sonde lambung.²⁷ Selain itu asam alfa lipoat juga mengaktifkan jalur sinyal insulin sehingga transportasi glukosa dapat diperbaiki.²⁸ Maka setelah transportasi glukosa membaik sekresi IL-1 β akibat aktivasi makrofag

yang menyebabkan kematian sel islet akan diblok, sehingga asam alfa lipoat dapat melindungi islet dari kerusakan.²⁹

Kesimpulan dan Saran

Pemberian ALA 60 mg/kgbb selama 3 minggu pada tikus DM tipe 2 tidak memiliki efek terhadap ketebalan kolagen ECM pankreas. Dengan demikian, masih perlu dilakukan penelitian lanjutan mengenai efek ALA terhadap kolagen matriks ekstraseluler pankreas hewan coba DM tipe 2 tahap lanjut.

Daftar Pustaka

1. American Diabetes Asssocation. Diagnosis and classification of diabetes mellitus. *Diabetes Care*. 2014;37(Supplement 1):S81–90.
2. International Diabetes Federation. *IDF Diabetes Atlas*. Brussels (Belgium): International Diabetes Federation; 2017. Available from: <http://www.diabetesatlas.org>. 2017.
3. Kementerian Kesehatan Republik Indonesia. *Riset kesehatan dasar 2018*. Jakarta: Kementerian Kesehatan RI; 2019.
4. Manrique CM, Rosenzweig JL, Umpiérrez GE. Diabetes, dyslipidemia, and heart protection. *The Journal of Clinical Endocrinology & Metabolism*. 2009; 94(1): 1–2.
5. Zatalia SR, Sanusi H. The role of antioxidants in the pathophysiology, complications, and management of diabetes mellitus. *Acta Medica Indonesiana*. 2013; 45:141-7
6. Islam MT. Antioxidant activities of dithiol alpha-lipoic acid. *Bangladesh J Med Sci*. 2009; 8(3): 6–11.
7. Golbidi S, Badran M, Laher I. Diabetes and alpha lipoic acid. *Front Pharmacol*. 2011; 2(69): 1-15. Available from: <https://www.ncbi.nlm.nih.gov/pmc/articles/PMC3221300/>
8. Shay K, Moreau R, Smith E. Alpha-lipoic acid as a dietary supplement: molecular mechanisms and therapeutic potential. *Biochim Biophys Acta*. 2009;1790(10): 1149–60.
9. Bluestone JA, Herold K, Eisenbarth G. Genetics, pathogenesis and clinical interventions in type 1 diabetes. *Nature*. 2010; 464(7293): 1293-300.
10. Hayden MR, Sowers JR. Isletopathy in type 2 diabetes mellitus: implications of islet RAS, islet fibrosis, islet amyloid, remodeling, and oxidative stress. *Antioxidants and Redox Signaling*. 2007; 9(7): 1-20.
11. Theocharis AD, Skandalis SS, Gialeli C, Karamanos NK. Extracellular matrix structure. *Advanced Drug Delivery Reviews*. 2016; 97:4 -27.
12. Vigier S, Gagnon H, Bourgade K, Klarskov K, Fülöp T, Vermette P. Composition and organization of the pancreatic extracellular matrix by combined methods of immunohistochemistry, proteomics and scanning electron microscopy. *Curr Res Transl Med*. 2017; 65(1): 31-9.

13. Bogdani M, Korpos E, Simeonovic CJ, Parish CR, Sorokin L, Wight TN. Extracellular matrix components in the pathogenesis of type 1 diabetes. *Current Diabetes Reports*. 2014; 14(12): 1-14
14. Eguchi K, Nagai R. Islet inflammation in type 2 diabetes and physiology. *Journal of Clinical Investigation*. 2017; 127(1): 14-23.
15. J Burke S. Insulinitis and diabetes: a perspective on islet inflammation. *immunome res*. *Immunome Res*. 2015; S(2): 1-3.
16. Ismawati I, Sembiring LP. Efek Pemberian asam alfa lipoat untuk mencegah lesi aterosklerosis aorta abdominal pada tikus diabetes mellitus Tipe 2. *eJournal Kedokt Indones*. 2018; 5(3): 155-60
17. Budin SB, Kee KP, Eng MYS, Osman K, Bakar MA, Mohamed J. Alpha lipoic acid prevents pancreatic islet cells damage and dyslipidemia in streptozotocin-induced diabetic rats. *Malaysian J Med Sci*. 2007; 50: 23–30.
18. Annadurai T, Muralidharan AR, Joseph T, Hsu MJ, Thomas PA, Geraldine P. Antihyperglycemic and antioxidant effects of a flavanone, naringenin, in streptozotocin-nicotinamide-induced experimental diabetic rats. *J Physiol Biochem*. 2012; 68(3): 307–18.
19. Ismawati I, Winarto W, Sari RP. Pencegahan lesi aterosklerosis oleh asam alfa lipoat pada aorta mencit jantan (*mus musculus*) yang diberi diet tinggi kolesterol. *JIK*. 2011; 5(1): 19–25.
20. Imaoka M, Jindo T, Takasaki W. The process and development mechanism of age-related fibrosis in the pancreatic islets of sprague-dawley rats: immunohistochemical detection of myofibroblasts and suppression effect by estrogen treatment. *J Toxicol Pathol*. 2013; 26(1): 1-10.
21. Thent ZC, Lin TS, Das S, Zakaria Z. Histological changes in the heart and the proximal aorta in experimental diabetic rats fed with *piper sarmentsoum* *Afr J Tradit Complement Altern Med*. 2012; 9: 396–404.
22. Ambarwati A, Sarjadi S, Johan A, Djamiatun K. Efek moringa oleifera terhadap gula darah dan kolagen matrik ekstraseluler sel β pankreas diabetes eksperimental. *J Kedokt Brawijaya*. 2017; 28(2) : 74-78.
23. Homo-Delarche F, Calderari S, Irminger JC, Gangnerau MN, Coulaud J, Rickenbach K, et al. Islet inflammation and fibrosis in a spontaneous model of type 2 diabetes, the GK rat. *Diabetes*. 2006; 55(6):1625-33.
24. Paramita SD. Efek asam alfa lipoat terhadap gambaran histopatologi pulau langerhans pankreas pada tikus diabetes yang di induksi diabetes melitus tipe 2. Skripsi. Universitas Riau; 2018.
25. Rustanti N, Murwani R, Anwar S. Efek Ekstrak Etanol *Morinda Citrifolia* L (mengkudu) terhadap kadar gula darah, jumlah neutrofil, dan fibronektin glomerulus tikus diabetes mellitus. *Media Med Indones*. 2011; 46(3): 178-83.
26. Gomes MB, Negrato CA. Alpha-lipoic acid

- as a pleiotropic compound with potential therapeutic use in diabetes and other chronic diseases. *Diabetol Metab Syndr.* 2014; 6(1):80.
27. Kandeil MA, Amin KA, Hassanin KA, Ali KM, Mohammed ET. Role of lipoic acid on insulin resistance and leptin in experimentally diabetic rats. *J Diabetes Complications.* 2011; 25(1): 31–8.
28. Ansar H, Mazloom Z, Kazemi F, Hejazi N. Effect of alpha-lipoic acid on blood glucose, insulin resistance, and glutathione peroxidase of type 2 diabetic patients. *Saudi Med J.* 2011; 32(6): 584-8.
29. Lee BW, Kwon SJ, Chae HY, Kang JG, Kim CS, Lee SJ, *et al.* Dose-related cytoprotective effect of alpha-lipoic acid on hydrogen peroxide-induced oxidative stress to pancreatic beta cells. *Free Radic Res.* 2009; 43(1): 68-77.
28. Ansar H, Mazloom Z, Kazemi F, Hejazi N.